

# 術中モニタリング波形レポート見本①

施設名：〇〇病院

過去5年以内に行われた手術とする。同一患者でTc-MEPとSSEPを行った場合であっても、(両方の波形を提出しても) 1例とする

症例番号	#####	主治医	####
性別	女性	検者	####
年齢	18歳	手術日	####年#月#日
診断	特発性側弯症		
術式	矯正固定術		
波形コメント	<p>記録電位：Tc-MEP</p> <p>記録部位：                  上肢(コントロール)：三角筋、小指外転筋                  下肢：大腿四頭筋、母趾外転筋</p> <p>所見：                  波形導出時より、全筋導出可能。展開、スクリー設置、ロッド設置、矯正、ロッド締結まで、終始波形変化は認めず。最終的に波形悪化は認めなかった。</p> <p>判定：True negative(真陰性)、True positive(真陽性)、False positive(偽陽性)、False negative(偽陰性)、Rescue症例の適正な判定を行うこと</p> <p>波形悪化なし、術後麻痺なし→True negative症例</p>		

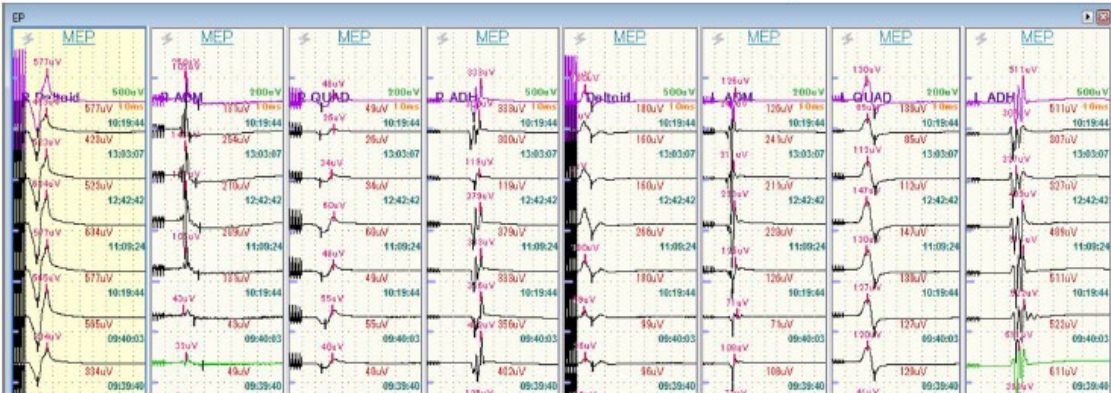
Tc-MEPを行っていない施設では、SSEPなどの他のModalityで可

胸腰椎手術症例の波形所見レポートでは、上肢のコントロール波形が分かるものを提出すること；コントロール波形がない場合は提出症例として不適切

True negative(真陰性)、True positive(真陽性)、False positive(偽陽性)、False negative(偽陰性)、Rescue症例の適正な判定を行うこと

モニタリング波形 貼付部

手術開始～術中操作(除圧操作・スクリー操作など)～終了までの複数回波形が必要  
 \*波形を記録した手術操作内容を記載



↑ ロッド締結後 \*  
 ↑ ロッド設置・矯正後  
 ↑ 全スクリー設置後  
 ↑ スクリュー挿入中  
 ↑ 展開後

## 【注意事項】

・波形導出不能例や術中波形の測定回数が極端に少ないモニタリング波形は波形提出症例として不適切

・波形一覧が貼付不可の場合、波形キャプチャーでも可(ただし術中の手技に伴う複数回波形を載せること)

### ・波形提出不可の機種の場合

Amplitudeの変化を示せるデータ提出(10例)と、モニタリングに関する論文1篇以上(自著・共著いずれでも可能であるが、過去10年以内のもの)を提出すること

署名 ○〇 ○〇

# 術中モニタリング波形レポート見本②

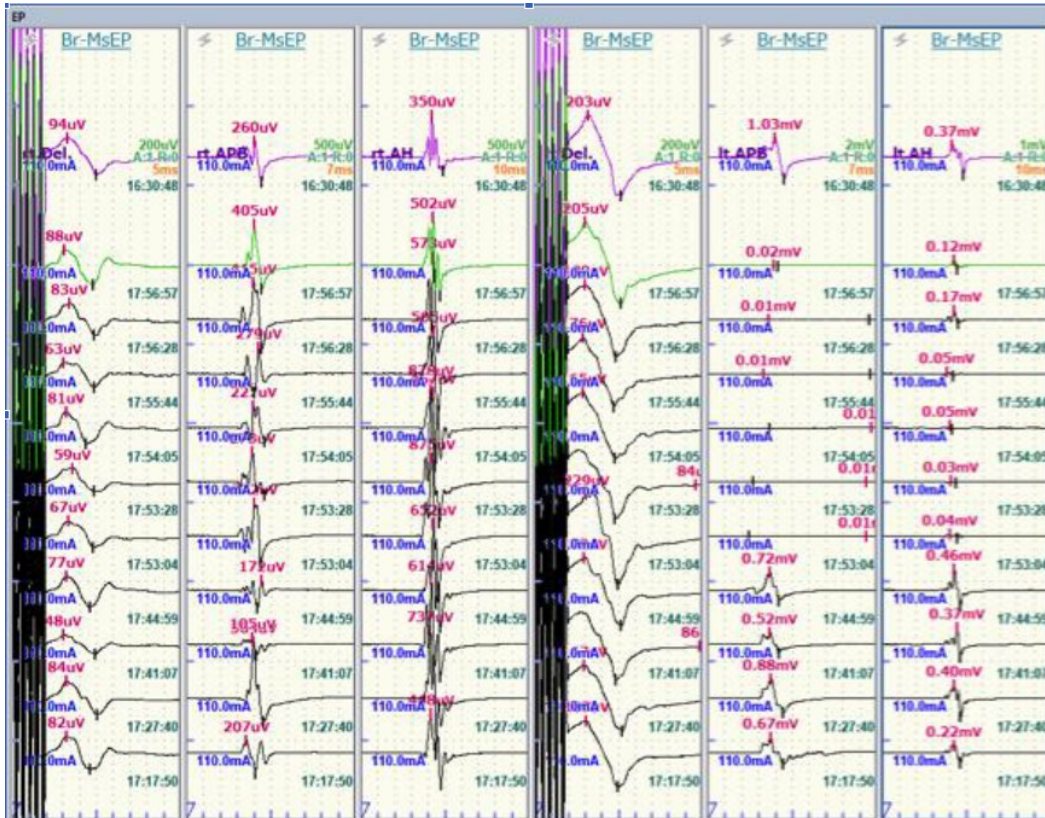
施設名：〇〇病院

症例番号	#####	主治医	####
性別	女性	検者	####
年齢	45歳	手術日	####年#月#日
診断	頰椎症性脊髄症		
術式	後方除圧固定術		
波形コメント	<p><b>記録電位：Tc-MEP</b></p> <p><b>記録部位：</b>                      上肢：三角筋（左右）、短母指外転筋(左右)                      下肢：母趾外転筋（左右）</p> <p><b>* 所見：</b>頰椎インスツルメンテーションによる固定操作で左母指外転筋の電位が記録出来なくなり(No.1, 17時53分)、インスツルメントによる固定を緩めるとMEPが記録できるようになり(No.2, 18時16分)、その位置で再固定した。手術終了時には電位が回復した。</p> <p><b>判定：</b>頰椎インスツルメンテーション操作による一過性の脊髄障害                      →Rescue症例</p>		

**モニタリング波形 貼付部**

**手術開始～術中操作 (除圧操作・スクリュー操作など)～終了までの複数回波形が必要**  
**\*手術操作の詳細を波形内に記載しない場合は、所見に時間と手術操作を記載**

MEP (No.1)

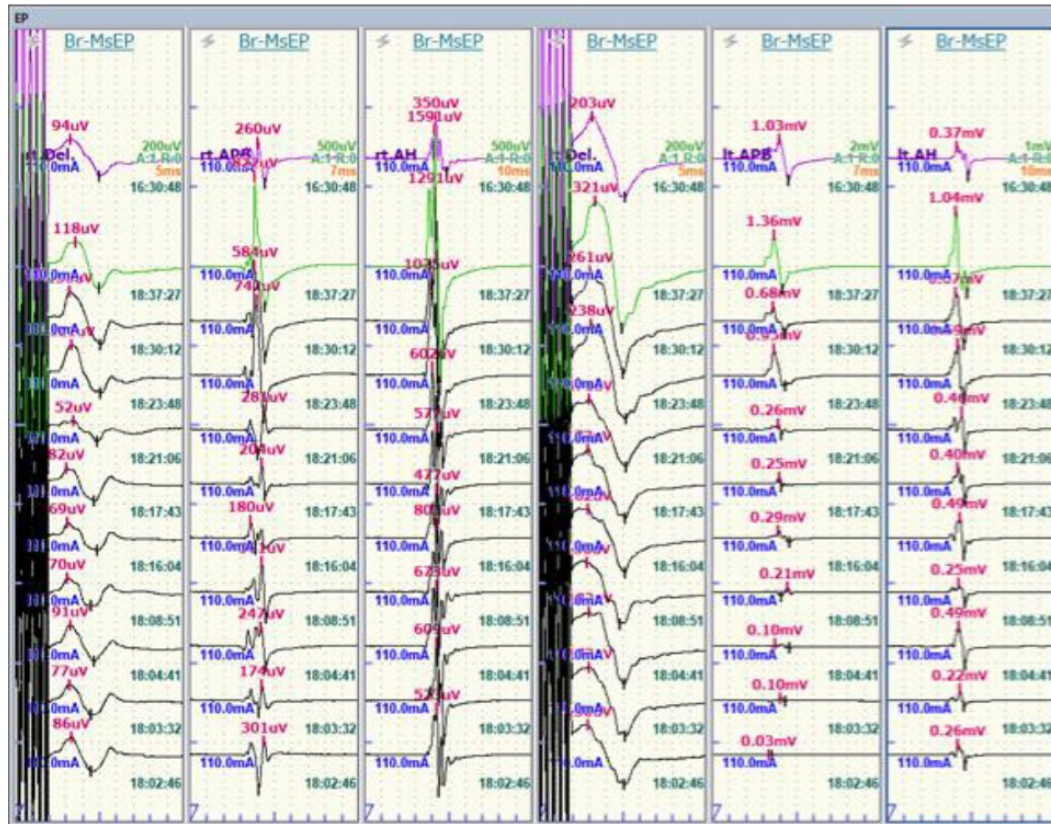


署名

# 術中モニタリング波形レポート見本②

施設名：〇〇病院

MEP (No.2)



署名